



Неоспоримые преимущества новых деконгестантов в лечении острого ринита: анализ собственных клинических наблюдений

А.Ю. Овчинников, д.м.н., проф., А.В. Бакотина, к.м.н., Е.М. Хон, к.м.н.,
А.Р. Умаров

Адрес для переписки: Анна Васильевна Бакотина, bakotina88@gmail.com

Для цитирования: Овчинников А.Ю., Бакотина А.В., Хон Е.М., Умаров А.Р. Неоспоримые преимущества новых деконгестантов в лечении острого ринита: анализ собственных клинических наблюдений. Эффективная фармакотерапия. 2024; 20 (##): ##–##.

DOI 10.33978/2307-3586-2024-20-

Вопрос о выборе наиболее эффективного интраназального препарата для лечения пациентов с острым ринитом остается крайне актуальным в практике врачей первичного звена. Результаты проведенных исследований показывают целесообразность назначения комбинированных препаратов группы местных деконгестантов с целью купирования обильных выделений из полости носа и ринореи. В связи с этим на базе кафедры оториноларингологии Российского университета медицины было проведено собственное наблюдательное исследование эффективности комплексного препарата Риномарис Интенсив, назначенного пациентам с острым ринитом в качестве местного деконгестанта после предварительного очищения полости носа Аква Марис Стронг. Согласно полученным данным, эти средства могут быть рекомендованы пациентам с указанным заболеванием для достижения всех целей рациональной терапии.

Ключевые слова: острый ринит, ринорея, местные деконгестанты, ипратропия бромид, Риномарис Интенсив, Аква Марис Стронг.

Введение

Носовое дыхание – естественный процесс, необходимый для нормальной жизнедеятельности человека. Появление назальной обструкции и ринореи существенно снижает качество жизни человека: ухудшается сон, уменьшается концентрация внимания, снижается работоспособность, появляются слабость и раздражительность.

Острый ринит – это воспаление слизистой оболочки полости носа, которое сопровождается затруднением носового дыхания, зудом, приступами чихания и выделениями из носа различного характера [1]. Слизистая оболочка полости носа выполняет несколько функций: согревающую, увлажняющую, защитную, дыхательную и обонятельную. В зависимости от этиологии повреждающего фактора острый ринит можно разделить на вирусный, бактериальный, гриб-

ковый и смешанный [2]. Основными возбудителями острого ринита являются вирусы гриппа А, парагриппа, респираторный синцитиальный вирус, риновирус, аденовирус [3]. Помимо этого острый ринит может возникать в результате переохлаждения организма. При охлаждении спины и стоп возникает мощный рефлекторный стимул, который приводит к спазму сосудов и снижению кровотока в сосудах слизистой оболочки. Как следствие – ишемия и снижение температуры слизистой оболочки носа. В этих условиях нарушается работа мукоцилиарного транспорта и местного иммунитета, в то время как репликация вирусов значительно усиливается [4].

Понимая этиологию и патогенез развития заболевания, практикующий врач может подобрать адекватное лечение. На фоне присоединения повреждающего агента на поверхности слизистой оболочки полости носа воз-



никает воспаление, которое приводит к ее отеку и гиперсекреции слизи. Отек слизистой оболочки обусловлен активацией парасимпатической системы и активностью NO-синтазы. Клетки эндотелия сосудов слизистой оболочки и реснитчатые клетки респираторного эпителия вырабатывают NO-синтазу. Данный фермент приводит к образованию оксида азота, который в свою очередь оказывает вазодилатирующий эффект и вызывает отек слизистой оболочки. Благодаря усилению работы симпатической нервной системы возрастает секреторная активность бокаловидных клеток, что проявляется ринореей [5].

Таким образом, важное место в схеме терапии острого ринита занимают местные вазоконстрикторы. Они устраняют отек слизистой оболочки полости носа и помогают в профилактике развития осложнений со стороны слуховой трубы и околоносовых пазух. Интраназальные деконгестанты, в основном альфа-адреномиметики, способствуют сужению слизистой оболочки полости носа. Механизм их действия заключается в стимуляции альфа-адренергических рецепторов мышечного слоя сосудистой стенки и его сокращения. В зависимости от продолжительности фармакологического действия назальные деконгестанты можно разделить на три группы: короткого (4–6 часов), среднего (8–10 часов) и длительного (до 12 часов) действия.

Результаты исследования (1990–1993) подтвердили, что ксилометазолин приводит к уменьшению отека в полости носа и области остиомеатального комплекса. Через несколько минут после интраназального применения препарата, по данным компьютерной и магнитно-резонансной томографии, отмечается значительное уменьшение размеров нижних и средних носовых раковин, а также уменьшение отека в области решетчатой воронки и остиомеатального комплекса. В этом же исследовании был обнаружен противовоспалительный и антиоксидантный эффект ксилометазолина, реализуемый посредством блока синтеза фермента NO-синтазы [6]. Однако при всех преимуществах назальных деконгестантов их длительное использование может вызывать сухость слизистой оболочки полости носа.

Эффективность ипратропия бромида оценивали в исследовании с участием 411 пациентов с симптомами простудного заболевания и ринореей. Пациенты были разделены на три группы. Пациенты первой (основной) группы получали назальный спрей, содержащий буферизированный раствор ипратропия бромида (0,06%). Препарат вводился интраназально три-четыре раза в сутки на протяжении четырех дней. Пациенты контрольной группы получали с такой же частотой и периодичностью буферизированный раствор морской соли без добавления ипратропия бромида. Пациенты третьей группы не получали местной консервативной терапии.

Согласно результатам исследования, количество выделений из носа в основной группе уменьшилось на 26%, а выраженность ринореей – на 31% по срав-

нению с контрольной группой. Динамика указанных показателей по сравнению с третьей группой составила 31 и 78% соответственно. Кроме того, пациенты основной группы отметили урежение чихания, улучшение общего самочувствия и хорошую переносимость препарата. К негативным результатам применения препарата, содержащего ипратропия бромид, можно отнести суковичные выделения из носа, обусловленные сухостью слизистой оболочки, отмеченные у 16,8% [7].

Недавно компания «Ядран» предложила новый препарат в линейке средств Риномарис для лечения острого ринита (Риномарис Интенсив), в состав которого входит ипратропия бромид 84 мкг, ксилометазолина гидрохлорид 70 мкг, а также раствор морской воды в качестве вспомогательного ингредиента. Благодаря комбинации компонентов появляется возможность воздействовать сразу на несколько звеньев патогенеза острого ринита, уменьшать лекарственную нагрузку и увеличивать комплаентность пациента.

Благодаря ипратропия бромиду, входящему в состав препарата Риномарис Интенсив, снижается секреция слизи в полости носа из-за ингибирования антихолинэргических рецепторов, расположенных в слизистой оболочке полости носа. В исследовании 2010 г. комбинация препаратов ксилометазолина и ипратропия бромида была более эффективной в лечении острого ринита, чем комбинация ксилометазолина и плацебо. Кроме того, комбинация данных молекул позволила снизить дозу ксилометазолина с 1,0 до 0,5 мг [8]. Данная комбинация способна угнетать гиперсекрецию желез посредством конкурентного ингибирования холинэргических рецепторов, расположенных в слизистой оболочке, не раздражая ее.

Рассмотрим эффективность препарата Риномарис Интенсив на конкретном примере.

Клинический случай

Пациент М., 37 лет, обратился к оториноларингологу с жалобами на сильные выделения из носа слизистого характера, заложенность носа и ушей, небольшой подъем температуры тела до 37,1 °С. Пациент связывает данное состояние с простудой, поскольку за три дня до начала заболевания долго находился на улице в холодную ветреную погоду. При эндоскопии полости носа обращали на себя внимание гиперемия и выраженный отек слизистой оболочки, наличие слизистого отделяемого в обеих половинах полости носа, задняя стенка полости носа не обзревается (рис. 1). При фарингоскопии также отмечалась гиперемия задней стенки глотки. При отоскопии кожа наружного слухового прохода с обеих сторон не изменена, барабанная перепонка серого цвета, втянута.

Пациенту была проведена риноманометрия. Результаты показали выраженную обструкцию за счет увеличения нижних носовых раковин (рис. 2). На основании результатов обследования установлен диагноз острого ринофарингита, двустороннего тубоотита. Назначено комплексное лечение: муколи-



тический препарат на две недели, антигистаминное средство 10 мг по одной таблетке на ночь в течение пяти дней, орошение полости носа препаратом Аква Марис Стронг два раза в день, затем интраназальное впрыскивание Риномарис Интенсив (ксилометазолин + ипратропия бромид + морская вода) по одной дозе два раза в день в течение пяти дней. На повторном осмотре через три дня отмечалось улучшение состояния – уменьшение выделений из

носа и заложенности уже ко второму дню применения назначенного лечения. Клинически состояние полости носа было оценено положительно: отмечено исчезновение гиперемии и отека слизистой оболочки при эндоскопическом исследовании, а также отсутствие отделяемого в полости носа (рис. 3). На контрольном исследовании с применением риноманометрии показатели носового дыхания приблизились к норме (рис. 4).

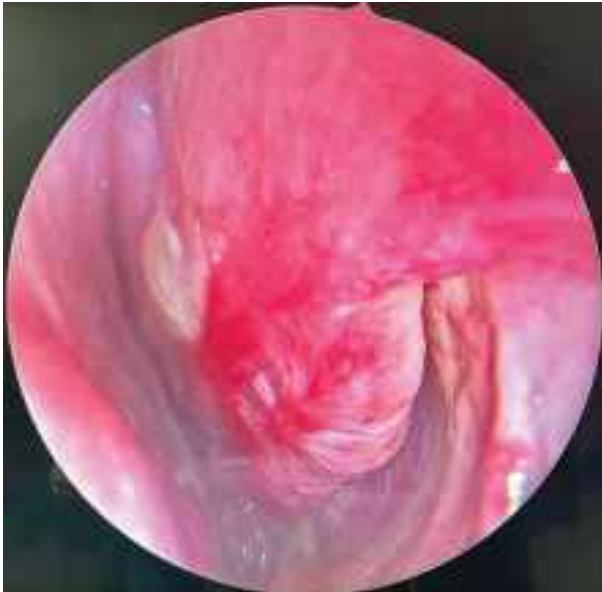

Рис. 1. Эндоназальная фотография левой половины полости носа в 1-й день обращения пациента

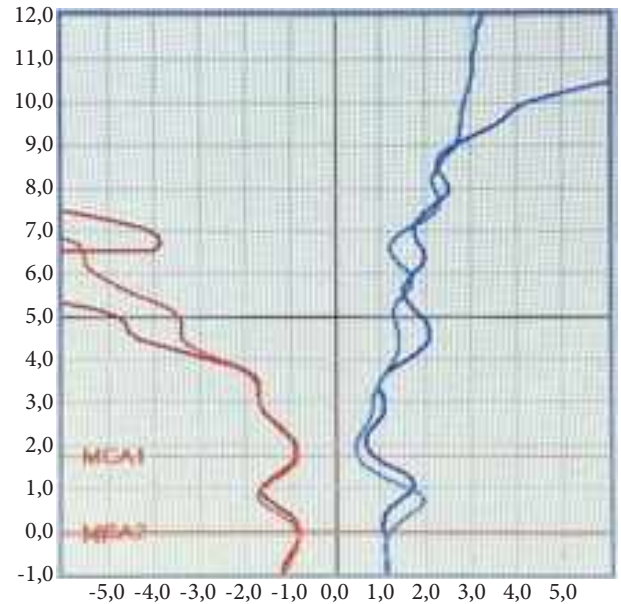


Рис. 2. Результаты риноманометрии: выраженная обструкция за счет увеличения нижних носовых раковин

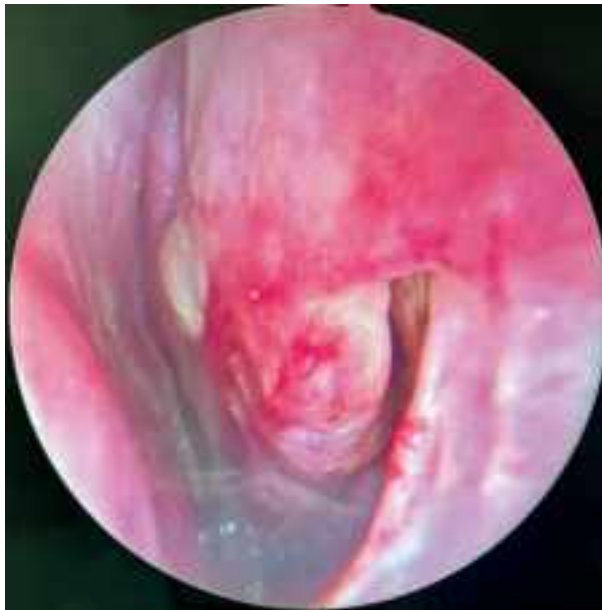

Рис. 3. Эндоназальная фотография левой половины полости носа на 3-й день от начала лечения: слизистая оболочка бледно-розового цвета, носовой ход широкий

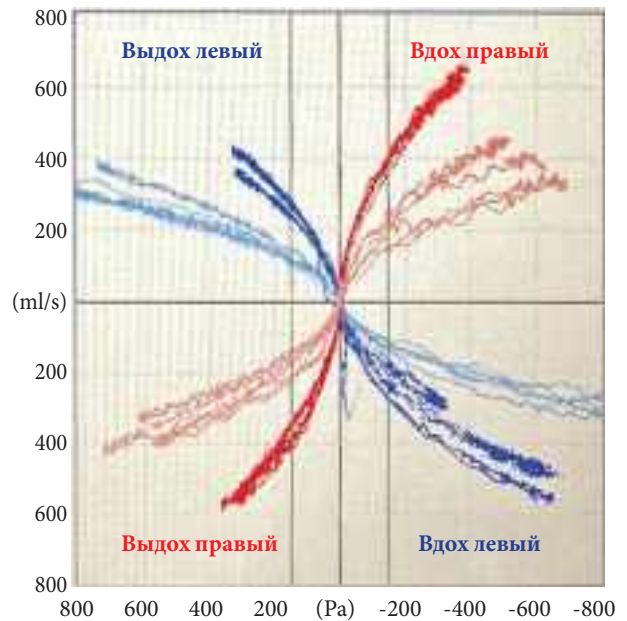


Рис. 4. Данные риноманометрии на 3-й день от начала лечения: показатели носового дыхания приближаются к норме



Заключение

При развитии клинической картины острого риносинусита назначение системных антибиотиков не показано. Лечение острого ринита на завершающей стадии направлено на облегчение выведения из полости носа вязкого слизисто-гноя секрета. Для этих целей применяют различные муколитические средства. Особое внимание в терапии острого ринита следует уделять применению средств ирригационной терапии (изотонические растворы морской воды), действие которых направлено на очищение полости носа от слизи, респираторных патогенов, инородных частиц и аллергенов. Применение гипертонического (насыщенного) раствора морской воды (например, Аква Марис Стронг или Аква Марис Экстрасильный) направлено на уменьшение отека слизистой оболочки, улучшение носового дыхания, улучшение выработки носовой слизи; дегидратацию микробных клеток. Такие

растворы способствуют сокращению использования интраназальных препаратов [9].

Прогноз течения острого ринита, как правило, благоприятный, однако заболевание может перейти в хроническую форму, привести к стойкому затруднению носового дыхания, в 2% случаев осложниться бактериальным синуситом и стать причиной возникновения заболеваний со стороны среднего уха. Необходима рациональная и своевременная терапия острого ринита. Важно обращать внимание на ведущий симптом болезни. При обильных выделениях из носа при выборе местного деконгестанта предпочтение следует отдавать комплексному препарату, содержащему ипратропия бромид, например препарату Риномарис Интенсив. Препарат выпускается в виде спрея, что делает его использование удобным. С целью повышения эффективности лечения к терапии необходимо добавить гипертонический раствор морской воды в форме назального спрея Аква Марис Стронг. ☺

Литература

1. Оториноларингология . Национальное руководство / под ред. В.Т. Пальчуна. 2-е изд., перераб. и доп. М.: ГЭОТАР-Медиа, 2020.
2. Острый синусит. Клинические рекомендации. Национальная медицинская ассоциация оториноларингологов. 2016: 3–25.
3. Свистушкин В.М., Славский А.Н., Пшонкина Д.М. Бактериофаги в комплексном лечении острого бактериального риносинусита. РМЖ. 2014; 26: 19–25.
4. Крюков А.И., Кунельская Н.Л., Изотова Г.Н. и др. Подходы к терапии острого ринита. Медицинский совет. 2016; 9: 45–47.
5. Sahin G. Nitric oxide: a promising methodological approach in airway diseases. Int. Arch. Allergy Immunol. 2011; 156 (4): 352–361.
6. Stringer S.P., Mancuso A.A., Avino A.J. Effect of a topical vasoconstrictor on computed tomography of paranasal sinus disease. Laryngoscope. 1993; 103 (1 Pt 1): 6–9.
7. Hayden F.G., Diamond L., Wood P.B., et al. Effectiveness and safety of intranasal ipratropium bromide in common colds: a randomized, double-blind, placebo-controlled trial. Ann. Intern. Med. 1996; 125: 89–97.
8. Eccles R., Martensson K., Chen Sh.C. Effects of intranasal xylometazoline, alone or in combination with ipratropium, in patients with common cold. Curr. Med. Res. Opin. 2010; 26 (4): 889–899.
9. Овчинников А.Ю., Мирошниченко Н.А., Николаева Ю.О., Савранская К.В. Роль растворов морской воды в терапии пациентов с острым риносинуситом после перенесенной SARS-CoV-2-инфекции. Эффективная фармакотерапия. 2023; 19 (25): 10–15.

Indisputable Phenomena of New Decongestants in the Treatment of Acute Rhinitis: an Analysis of Cumulative Clinical Observations

A.Yu. Ovchinnikov, PhD, Prof., A.V. Bakotina, PhD, Ye.M. Khon, PhD, A.R. Umarov

Russian University of Medicine

Contact person: Anna V. Bakotina, bakotina88@gmail.com

The issue of choosing the most effective intranasal drug for treating patients with acute rhinitis remains a pressing issue in the practice of primary care physicians.

The studies conducted prove the advantage of prescribing combined drugs of the local decongestant group to relieve profuse nasal discharge and rhinorrhea.

In this regard, the Department of Otolaryngology of the Russian University of Medicine conducted its own observational study of the effect of prescribing the complex drug Rinomaris Intensive to patients with acute rhinitis as a local decongestant after preliminary cleansing of the nasal cavity with Aqua Maris Strong. According to the results obtained, these drugs can be recommended to patients with this disease to achieve all the goals of rational therapy.

Keywords: acute rhinitis, rhinorrhea, local decongestants, ipratropium bromide, Rinomaris Intensive, Aqua Maris Strong